

# 動態CT

## — 撮影技術と解析技術の進歩

森谷 浩史 大原綜合病院附属大原医療センター画像診断センター

生体にはさまざまな動きがある。その動きを、動いたままの状態画像化する技術が動態画像診断である。動態画像診断は、古くはキモグラフィによる心臓動態の観察、複数回の胸部X線撮影による肺機能の評価、X線透視などが用いられていた。超音波検査では、リアルタイムに動きを観察することが当たり前の技術であり、さまざまな動態パラメータが実用されている。MRIも動態解析技術が進歩している。CTは、連続撮影が可能になったことで動態の観察ができるようになったが、撮影回数・撮影時間の延長により被ばくが増大することが問題であった。本大会のメインテーマである低被ばくCT技術の進歩により、被ばくを増加させることなく動態CTを撮影することも可能となっており、低被ばくCTの技術向上により、動態CTは広く普及していくと思われる。

本稿では、動態CTにおける撮影技術と解析技術の進歩について述べる。

### 動態CTの進歩

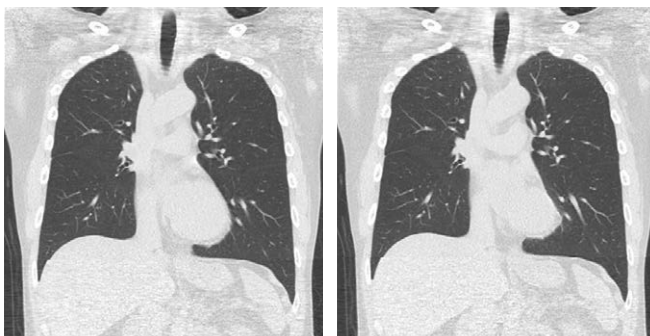図1は、2009年2月に行ったボランティアの心臓動態CTである。心電図同期ワイドボリュームスキャンにて、1回の呼吸停止下に全肺を撮影している。心臓近傍の肺野は、心拍動による影響を受けて動いていることが動態画像により視認できた。また、この撮影により、心拍動によるモーションアーチファクトを受けやすい肺野、すなわち心臓近傍の肺野も、心拡張期においては他肺野と同様に鮮明に描出されており、動きを制御することで肺の部位によらず均質な精度のhigh resolution CT (HRCT) 画像を取得することが可能となっている。

動態画像診断には、さまざまな目標がある。心拍動や呼吸動態のような短時間の動態から、血流や気流や嚥下、蠕動等、比較的長い時間を要するもの、不随意運動と随意運動、関節の可動性、筋肉の緊張と弛緩、体位変換や体動、

息止めによる胸腔内圧の変化、さらに長い時間経過としては、病変の経時的な変化、人体の成長や加齢変化等も広い意味での動態と考えられる。

従来の医学医療技術において、動きを診断するために、さまざまなモダリティが用いられてきた。画質の評価は、一般的に空間分解能、時間分解能、濃度分解能によって行うが、動態画像診断においては時間分解能が重要な因子となる。特に、リアルタイム性は多くの動態画像診断における目標である。

図2は、喘息肺の同一断面における呼吸CTである。動態CTは、限定された領域では以前から行われていた。しかし、MDCTや面検出器CT (ADCT: 東芝社製) の技術的進歩による撮影範囲の三次元的拡大が、大きな臨床利益をもたらしている。連続撮影技術、ADCTによる等方性・等時相性ボクセル、被ばく低減技術、AIDR 3D (東芝社製) に代表される低被ばく撮影時のノイズ低減技術、PhyZiodynamics (ザイオンソフ

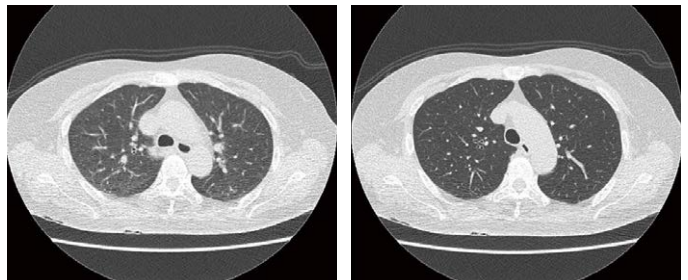


a: 心拡張期

b: 心収縮期

図1 ボランティア心臓動態CT

心電図同期ワイドボリュームスキャンにて、1回の呼吸停止下に全肺を撮影。



a: 呼気位相

b: 吸気位相

図2 喘息肺の同一断面における呼吸連続CT